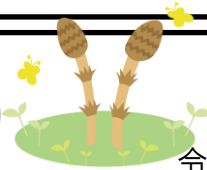


放射線科だより



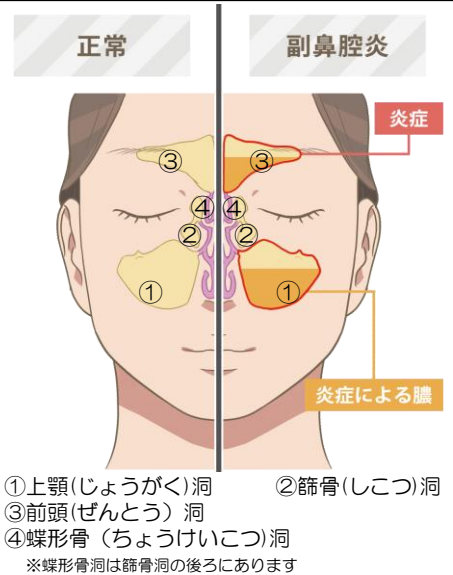
令和6年3月28日
診療放射線科 青山 将吾

《副鼻腔炎(蓄膿症)》

・副鼻腔(ふくびくう)とは

顔の骨のなかには、鼻の奥でつながっているいくつかの空洞があり、それらを副鼻腔といいます。

この副鼻腔にウイルスや細菌などにより炎症が起き、粘膜が腫れたり膿が貯まってしまっている状態が副鼻腔炎です。



・症状

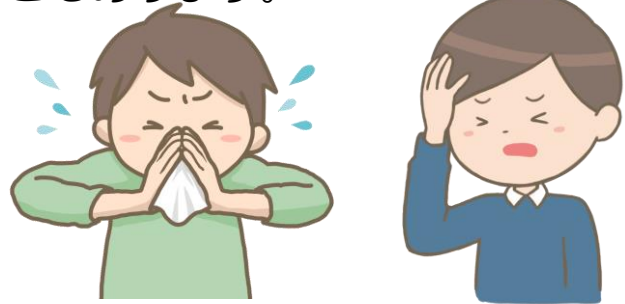副鼻腔炎の症状には鼻づまり、鼻水や後鼻漏(鼻水がのどに流れてくる)、においがわかりづらいといったものから、**頭痛や目の奥が痛い**といった鼻以外の症状が出ることもあります。

・検査/診断

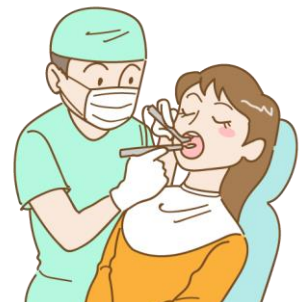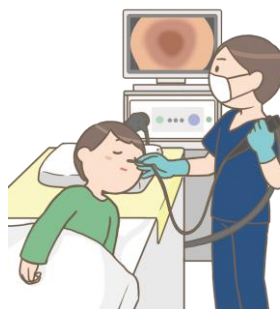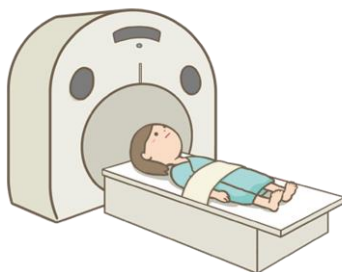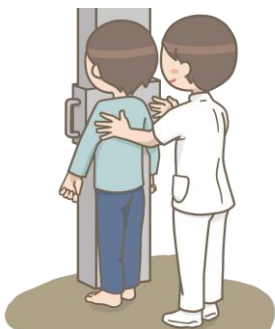副鼻腔炎の検査には

- ① レントゲン検査
- ② CT検査
- ③ MRI検査
- ④ 内視鏡検査(ファイバースコープを使って鼻の奥を観察する)
- ⑤ 鼻腔通気度検査(鼻のつまり具合を調べる)

などがあります。

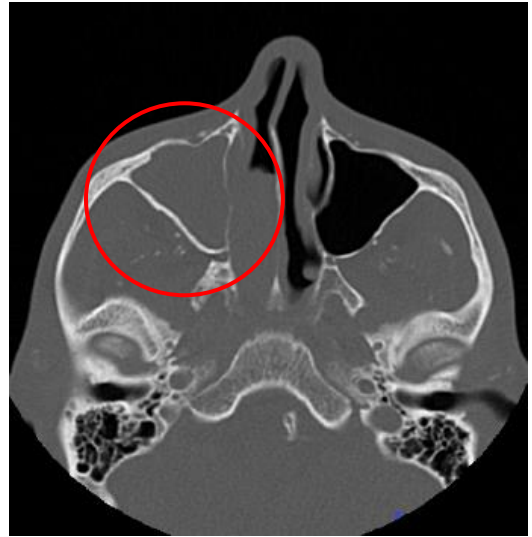
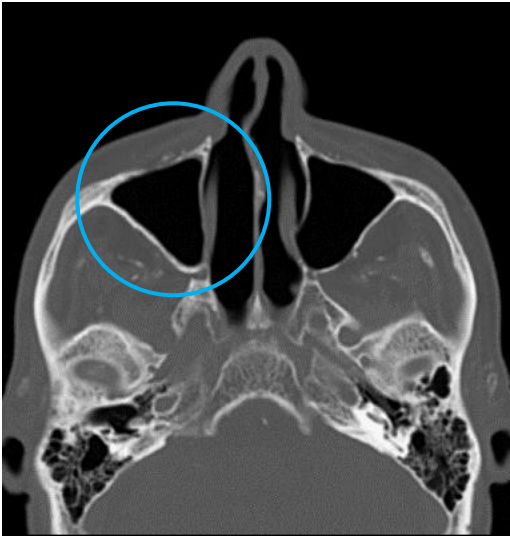


また、副鼻腔と上の歯は近くにあるため、**虫歯が原因で副鼻腔炎になる**ことがあり、そちらが疑われる場合は歯の検査も行います。

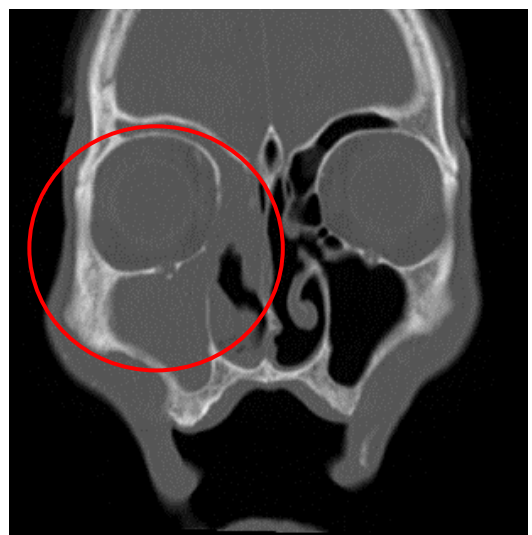
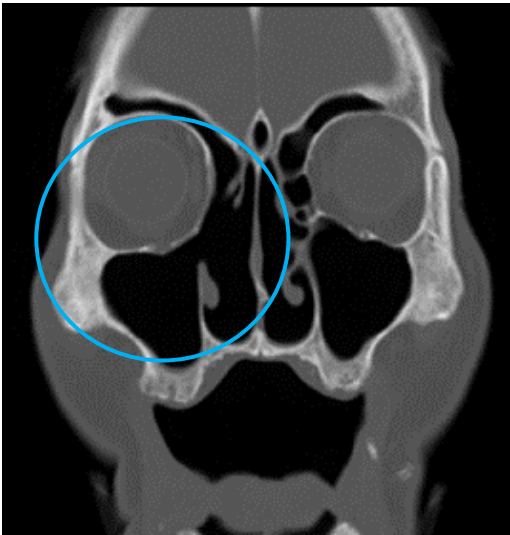


副鼻腔炎のCT画像

●顔面の輪切り画像



●顔面を前から見た画像



正常

副鼻腔内は空気により
黒く写っている

副鼻腔炎

副鼻腔内は炎症による膿により
灰色に映っている

・治療

副鼻腔炎の治療には飲み薬や、鼻から霧状の薬剤を吸入するといった薬物療法があります。他には鼻から管を挿入して膿を吸入する方法などもありますが、これらの方法で改善しない場合には手術を行うこともあります。