放射線科だより

令和5年 11月2日
診療放射線科　渡辺　隆司

《五十肩（肩関節周囲炎）》
カタカンセツシュウイエン

肩関節の構造（右側）

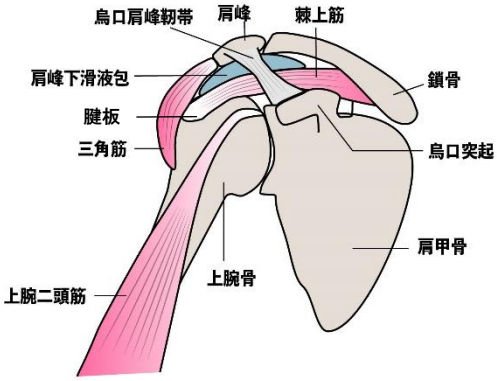

「五十肩」は40～60代、いわゆる中年とされる年代に好発する、肩関節周辺の痛みと動きの制限を認める疾患で、男女問わずに発症します。
「五十肩」と呼ばれる様になったのは江戸時代中頃からとされています。平均寿命が延びたことでこの年代の方々も増加し、加齢と共に生じる変化（老化）による肩の不調を、年齢から「四十肩」「五十肩」と呼び始めたのがルーツとされます。

現在では「肩関節周囲炎」の名称で呼ばれています。はっきりとした原因は未だに解明されていませんが、肩関節を構成する組織（骨・軟骨・靭帯・滑液包・腱など）が退行変化（老化）し、炎症が起こることにより発症するとされています。症状としては、肩関節の運動痛や夜間の安静時痛、可動域の制限が挙げられます。悪化すると肩関節が動かせなくなる凍結肩と呼ばれる状態になりますが、検査を行ってもこれといった異常がみられないのがこの疾患の特徴です。

そのため「肩関節周囲炎」の診断には除外診断と呼ばれる手法がとられます。検査によって痛みの原因となっている他の疾患がないかを調べ、これらの可能性を除外していくことで、最終的に検査上はっきりとした原因は見つけられないが肩に痛みや動きの制限がある状態を「肩関節周囲炎」としています。

〇診断時に除外される疾患の一例
骨折・脱臼・骨腫瘍・腱板断裂・腱板炎・石灰化腱炎・変形性肩関節症・リウマチ・関節炎・肩峰下滑液炎・インピンジメント症候群・関節唇損傷・上腕二頭筋長頭炎・肩手症候群・頚椎症・肺腫瘍・心筋梗塞　など

「肩関節周囲炎」の治療は、運動療法や痛みがある場合は痛み止めの薬を使うといった保存的な治療が中心となります。大半は保存的治療にて、6か月～2年程度で自然と治癒する疾患とされていますが、重症化した場合には手術や、麻酔をかけた状態で固まった肩関節を強制的に動かすサイレントマニュピレーションという治療も行われています。

「肩関節周囲炎」と他の疾患

○正常な肩関節

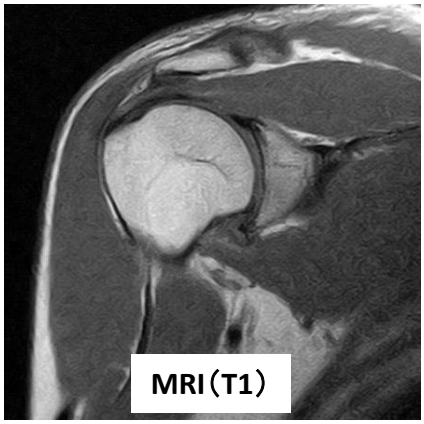

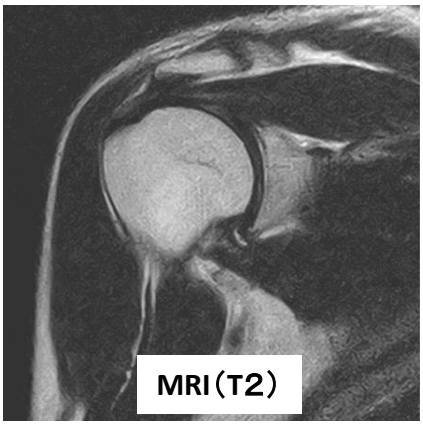

○石灰化腱炎

関節内に石灰化した腱
（赤で着色）が見えます

○変形性肩関節症＋腱板断裂

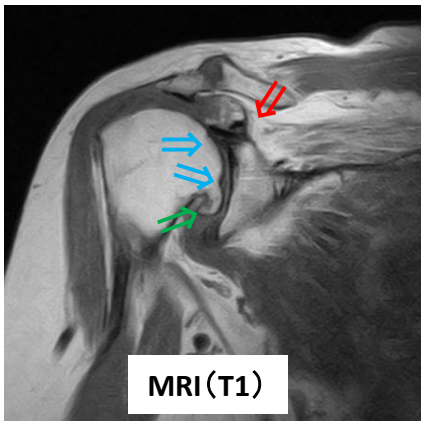

関節の変形（凹み⇒：突起⇒）
腱板が断裂しています（⇒）

○インピンジメント症候群

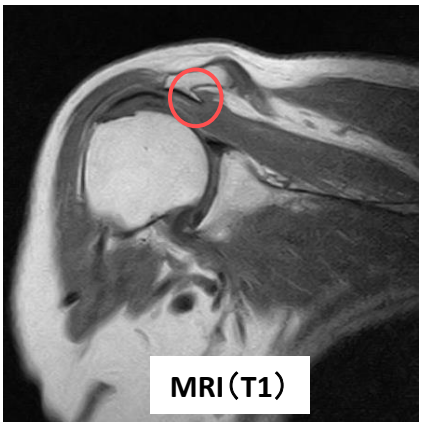

肩峰に出来た骨棘（突起）に
棘上筋が当たっています（○）

○肩関節周囲炎（50代　女性　1か月前より肩関節痛、腕を肩の高さで動かすと痛みあり）

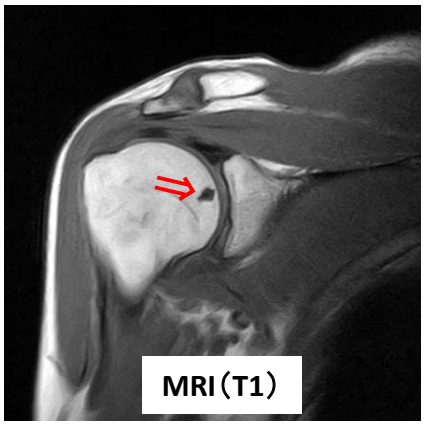

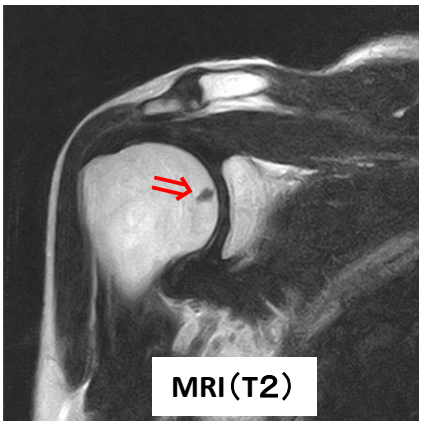

骨に骨内骨腫（⇒）がみられますがこれは問題ありません（良性疾患）。
レントゲン・MRIともに画像上は痛みの原因となる異常は指摘できません。

「肩関節周囲炎」は基本的に自然治癒する疾患とされていますが、**大切なのは肩の痛みを「肩関節周囲炎」と自己診断して、他の疾患を悪化させてしまうことがない様にする事です。**肩に異常を感じた場合、まずは病院の受診をお勧めします。