放射線科だより

令和5年5月19日
診療放射線科　畑田　瞬

《脳卒中：慢性硬膜下血腫》

・慢性硬膜下血腫（こうまくかけっしゅ）とは？

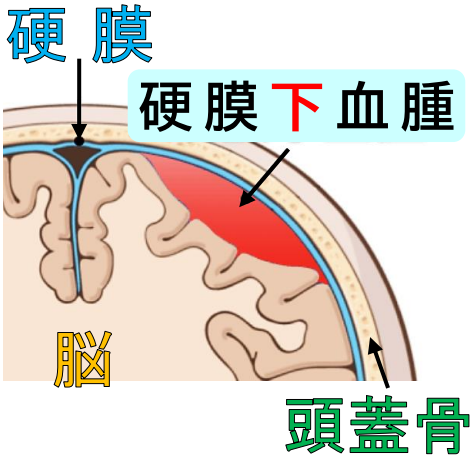

　脳は「硬膜」「くも膜」「軟膜」の３つの膜で覆われています。３つの膜の一番外側にある硬膜の内側で起きた出血が原因でできた血腫（血の塊）を「硬膜下血腫」といいます。

　慢性硬膜下血腫の原因の多くは頭部を強打することによるものですが、机の角に頭をぶつけるなどの非常に軽い衝撃でも発症することがあります。頭をぶつけてから比較的時間をかけて（1～2ヶ月）脳と硬膜の間にゆっくり血腫ができ、徐々に脳を圧迫することで、頭痛や吐き気、運動/感覚機能（歩くと右に傾くなど）障害、けいれんなどが生じます。さらに、もの忘れや意欲の低下、失禁など認知症のような症状が現れることもあります。高齢者に多く発症し、血液をサラサラにするお薬を飲んでいる方は特に注意が必要です。血腫が認められた場合、専門病院で血腫を取り除く手術が行われます。

正常頭部CT画像

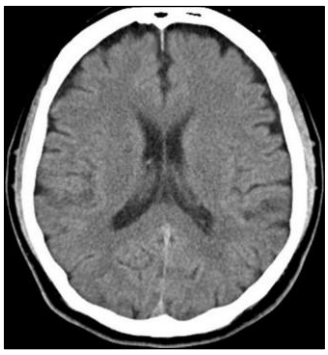

▲左右対称な画像となる。

慢性硬膜下血腫 頭部CT画像

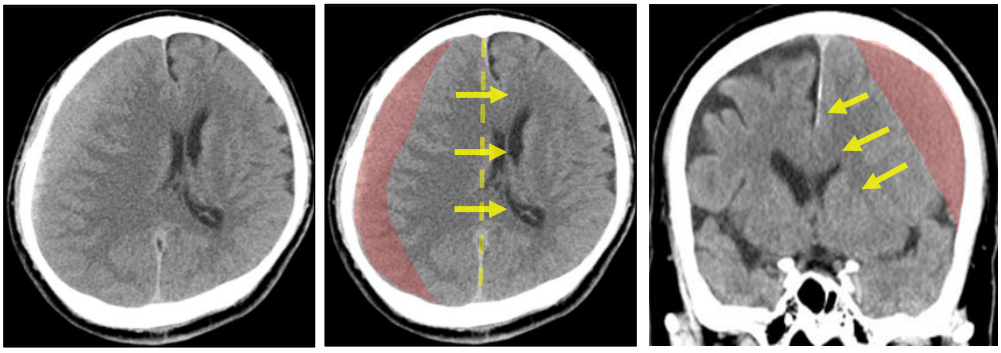

▲血腫（赤）により脳が矢印（黄）方向に圧迫されている。

　慢性硬膜下血腫の典型的な画像所見では、脳の表面と頭蓋骨の間に三日月型の血腫が認められます。そのため、頭部のCT検査やMRI検査を実施し、こうした画像所見がみられるかを調べます。

※ 頭をぶつけた際は、注意が必要です！