放射線科だより

令和4年12月23日
診療放射線科　渡辺　隆司

《四肢：足首の骨折》

・ 足関節果部骨折（そくかんせつかぶこっせつ）

足関節（足首）は、脛骨（けいこつ）、腓骨（ひこつ）、距骨（きょこつ）からなる関節で、ドアの蝶番（ちょうつがい）のような動きで足首の曲げ伸ばしを行います。運動の際、蝶番が外れないように支えている骨の先端部分は“果”と呼ばれ、内果、外果、後果の３つがあります。足首は全体重がかかるため、骨や靭帯、腱、筋肉といった組織でとても頑丈なつくりとなっていますが、転倒して大きな力が加わった場合“果”の部分が骨折してしまいます。足関節果部骨折は、転倒時の足首の骨折の多くを占めています。

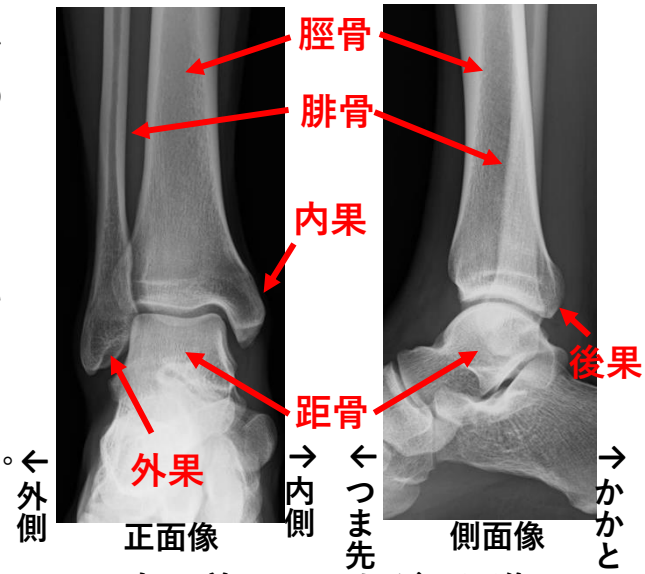

正面像　　側面像

右足首のレントゲン画像

・ 検査/診断

診断はレントゲン検査にて骨折の有無を判定します。
骨折の様子を詳しく調べるためCT検査を行い、関節の状態を3次元的に調べます。一般的に骨のずれがない骨折の場合は保存的な治療（ギプス固定）も行われますが、多くの場合は手術による治療が必要となります。小さな骨折であっても、将来歩けなくなってしまったり、後遺症により常に足が痛い状態になることもあります。正しい診断/治療がとても重要となりますので、捻挫をした際は、自己判断をせずに早急に医師の診断を受けましょう。

CT検査

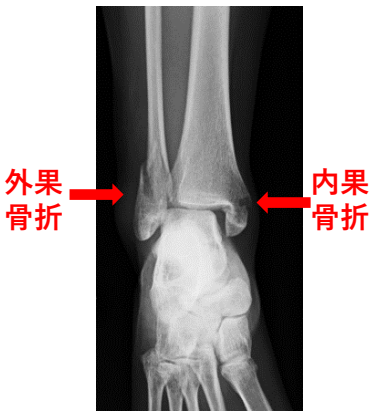

レントゲン検査

手術

関節を整え、ボルトとプレートで固定します